

■ Revues générales

Dream OCT : un bond en avant dans l'imagerie OCT

RÉSUMÉ : L'évolution de l'OCT franchit une nouvelle étape avec l'augmentation de la largeur et de la profondeur d'acquisition, non seulement au niveau structurel, avec les B-scan et l'OCT en face, mais également au niveau fonctionnel, avec l'OCTA *ultra-widefield* (UWF). L'augmentation de la vitesse d'acquisition et de la segmentation offre une meilleure standardisation de la technologie.

Ces nouvelles applications proposent une véritable approche multimodale propre à l'OCT, tant au niveau antérieur que postérieur, avec des appareillages combo.



A. EL MAFTOUHI^{1,2}, I. K. PETROPOULOS¹

¹ Centre ophtalmologique de Rive, GENÈVE.

² Institut parisien d'Ophtalmologie, PARIS.

La technologie OCT n'a cessé d'évoluer depuis son introduction sur le marché, permettant d'apporter des éléments structurels avec les images B-scan et l'OCT en face, ainsi que des éléments fonctionnels avec l'OCTA. Cependant, une des limites de l'OCT est matérialisée par ses difficultés à explorer la périphérie rétinienne, à cause, d'une part, de longueurs de B-scan limitées, mais également en raison d'une courbure périphérique du globe trop prononcée en regard d'une fenêtre d'acquisition étroite.

Récemment, une nouvelle génération d'OCT utilisant la technologie *Swept Source* marque une évolution dans le procédé d'imagerie. Elle permet des scans beaucoup plus larges et une grande profondeur d'acquisition, mais aussi une exploration de la périphérie plus aisée, ainsi qu'une grande fenêtre d'acquisition en OCTA. Ce dernier aspect favorise un contrôle de la perfusion rétinienne périphérique. Nous évoquerons ensemble les capacités de ce nouvel OCT de la société Intalight, appelé Dream OCT (VG 200), qui dispose d'un module segment postérieur et antérieur complet associé à un module topographie cornéenne.

■ Principes techniques

Le Dream OCT (VG 200) utilise la technologie *Swept Source* avec une longueur d'onde de 1 050 nm qui permet de générer une très grande vitesse d'acquisition de 200 000 A-scan/s grâce à un capteur unique de haute sensibilité. Une des spécificités de cette technologie est que le signal présente peu de déperdition (SNR) en fonction de la profondeur, par opposition à l'OCT Spectral Domain (SD). La qualité du signal est plus constante du vitré à la choroïde. Sa résolution axiale optique est de 3,8 microns avec une résolution latérale de 10 microns (**tableau I**).

Il dispose d'une caméra SLO avec un *tracking* performant. La profondeur de la fenêtre d'acquisition est variable de 3 à 12 mm pour le segment postérieur, bien au-dessus des fenêtres d'acquisition des OCT du marché variant de 3 à 6 mm (**fig. 1**). La profondeur d'acquisition pour le segment antérieur est de 16,2 mm, permettant une image de tout le segment antérieur s'étendant de l'épithélium cornéen à la cristalloïde postérieure sans lentille additionnelle (**fig. 2B**).

Revue générale

Caractéristiques	Dream OCT® VG 200 d'Intalight
Technologie OCT	Swept Source
Longueur d'onde	1050 nm
Vitesse d'acquisition	200 000 A-scan /s
Résolution axiale (optique)	3,8 µ
Résolution latérale (optique)	10 µ
Profondeur d'acquisition	3 mm à 12 mm (16,2 mm pour AS OCT)
Largeur de B-scan	16 mm et 26 mm avec lentille UWF
Largeur de cube	Cube 3 × 3 , 6 × 6 , 9 × 9 , 12 × 12 , 15 × 12 mm (one shot) 26 × 21 mm (one shot) avec lentille UWF Cube AS OCT de 14 × 14 mm Cube AS OCTA de 12 × 12 mm
Montage OCTA	23,5 × 17 mm sans lentille 200° avec lentille UWF

Tableau I: Caractéristiques techniques du Dream OCT, VG200 (Intalight).

L'augmentation de la fenêtre d'exploration à 12 mm permet de mieux englober la courbure de la rétine périphérique lors de l'acquisition OCTA *ultra-wide-field* (fig. 2A) et ainsi d'accéder plus confortablement à l'analyse de la rétine périphérique. Elle permet également de mieux apprécier la morphologie du globe dans les staphylomes myopiques

(fig. 3). La largeur des scans est l'une des plus grandes jamais observées, s'étendant de 16 mm à 26 mm avec une lentille additionnelle UWF pour le segment postérieur, et 16,2 mm pour le segment antérieur. L'OCTA dispose d'un mode d'acquisition UWF, nécessitant une lentille UWF additionnelle, permettant d'obtenir un cube de 26 × 21 mm *one shot*

qui s'effectue dans un temps relativement confortable d'approximativement 30 secondes pour une analyse plus systématique du flux vasculaire périphérique en pratique quotidienne.

OCT structurel B-scan et en face

1. B-scan

La grande largeur des B-scan à 26 mm et la grande fenêtre d'acquisition de 12 mm nous autorisent un meilleur accès et une meilleure visualisation du contenu intravitréen. Il est possible de retrouver tous les éléments anatomiques du vitré : la bourse prémaculaire, l'aire de Martegiani, les fibres périvasculaires, ainsi que les citernes qui augmentent avec l'âge et la liquéfaction vitrénienne (fig. 4). L'accès au rapport vitréorétinien au niveau des arcades nous permet de voir les premières modifications du vitré dès la troisième décennie, avec un aspect de schisis hyaloïdien. La courbure du globe peut être appréciée dans

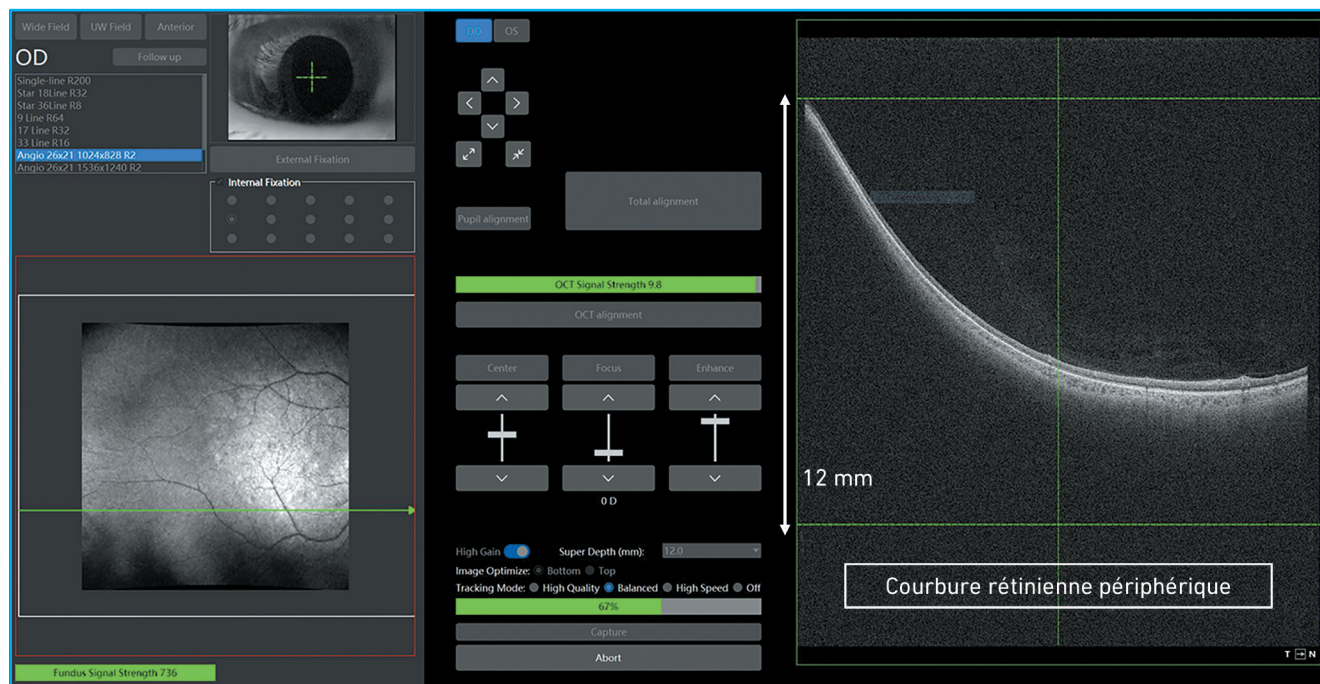


Fig. 1 : Grande profondeur d'acquisition de 12 mm permettant de mieux épouser et inclure toute la courbure de la périphérie rétinienne.

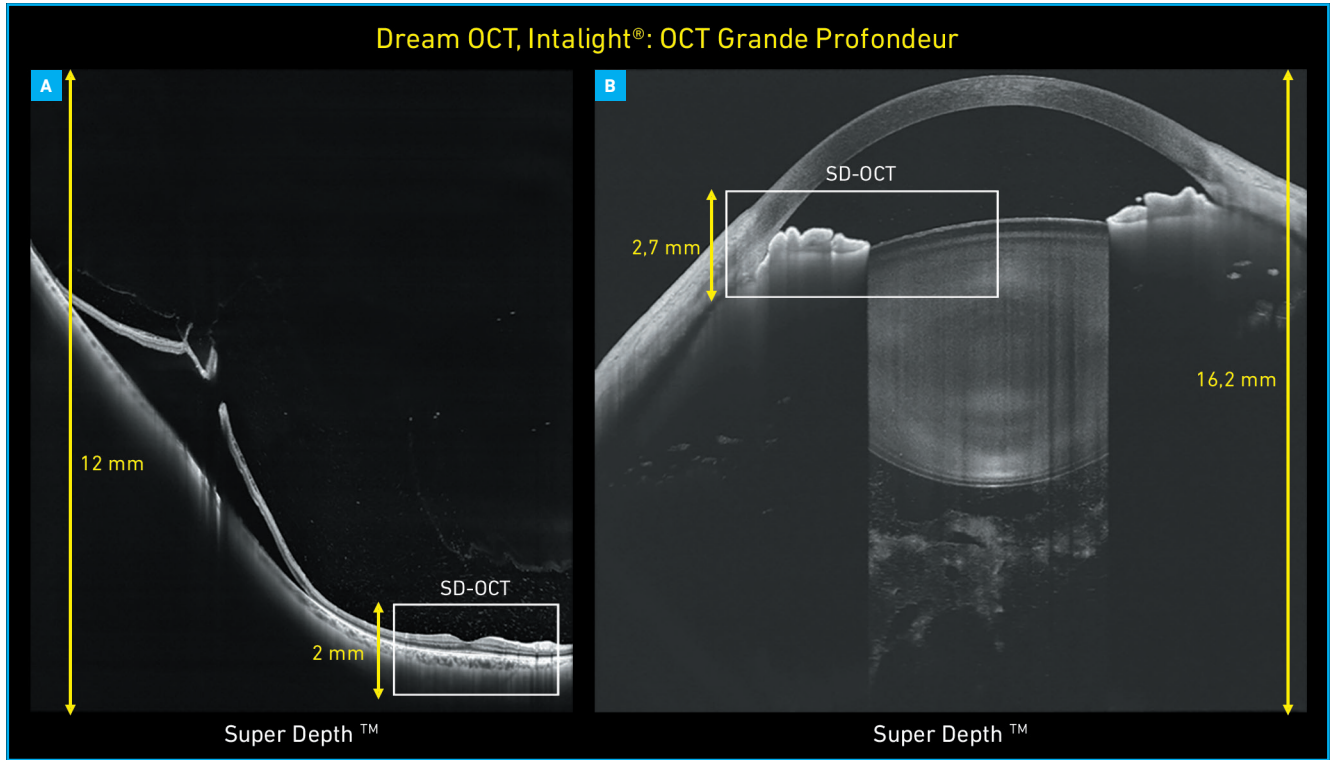


Fig. 2A : Image en B-scan du Dream OCT, Intalight avec une profondeur d'acquisition de 12 mm pour le pôle postérieur comparé à la génération précédente des OCT spectraux avec leur fenêtre de 2 mm. **B :** Image complète de tout le segment antérieur de 16,2 mm de profondeur s'étendant de l'épithélium cornéen jusqu'à la cristalloïde postérieure.

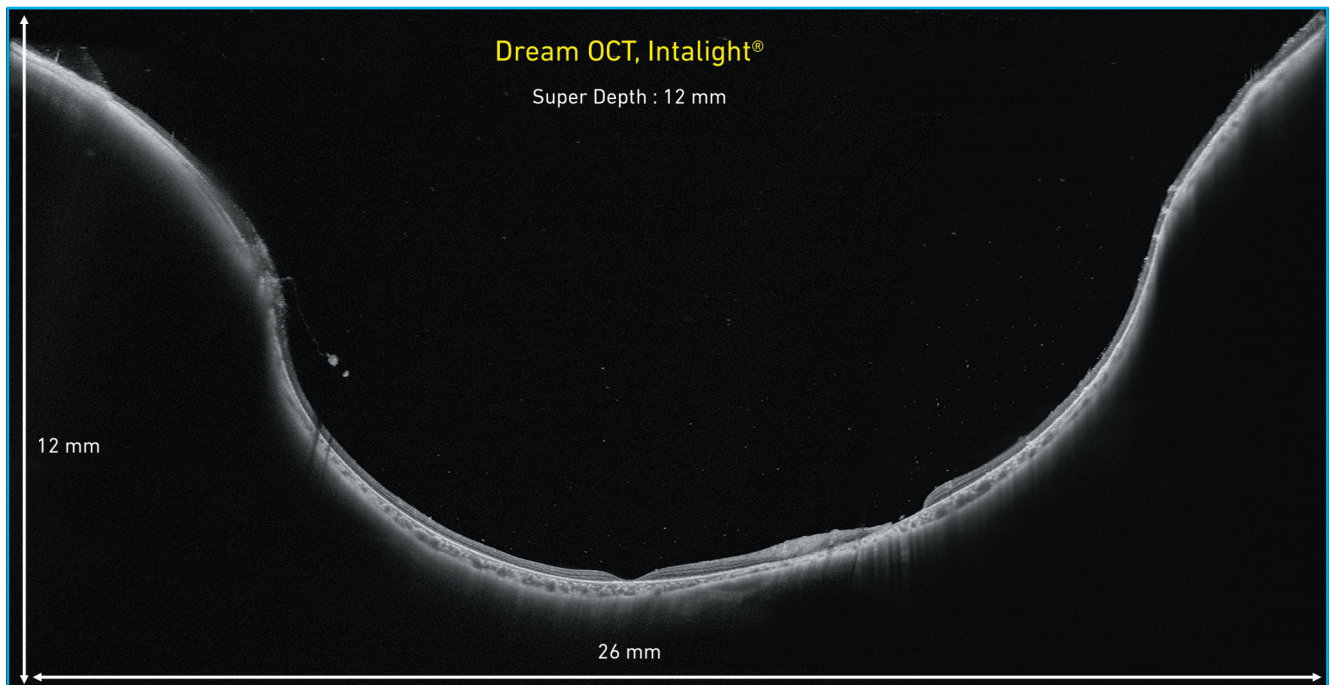


Fig. 3 : B-scan d'une grande largeur de 26 mm avec une profondeur de 12 mm offrant une analyse complète du staphylome myopique et une meilleure appréciation de sa courbure.

Revue générale

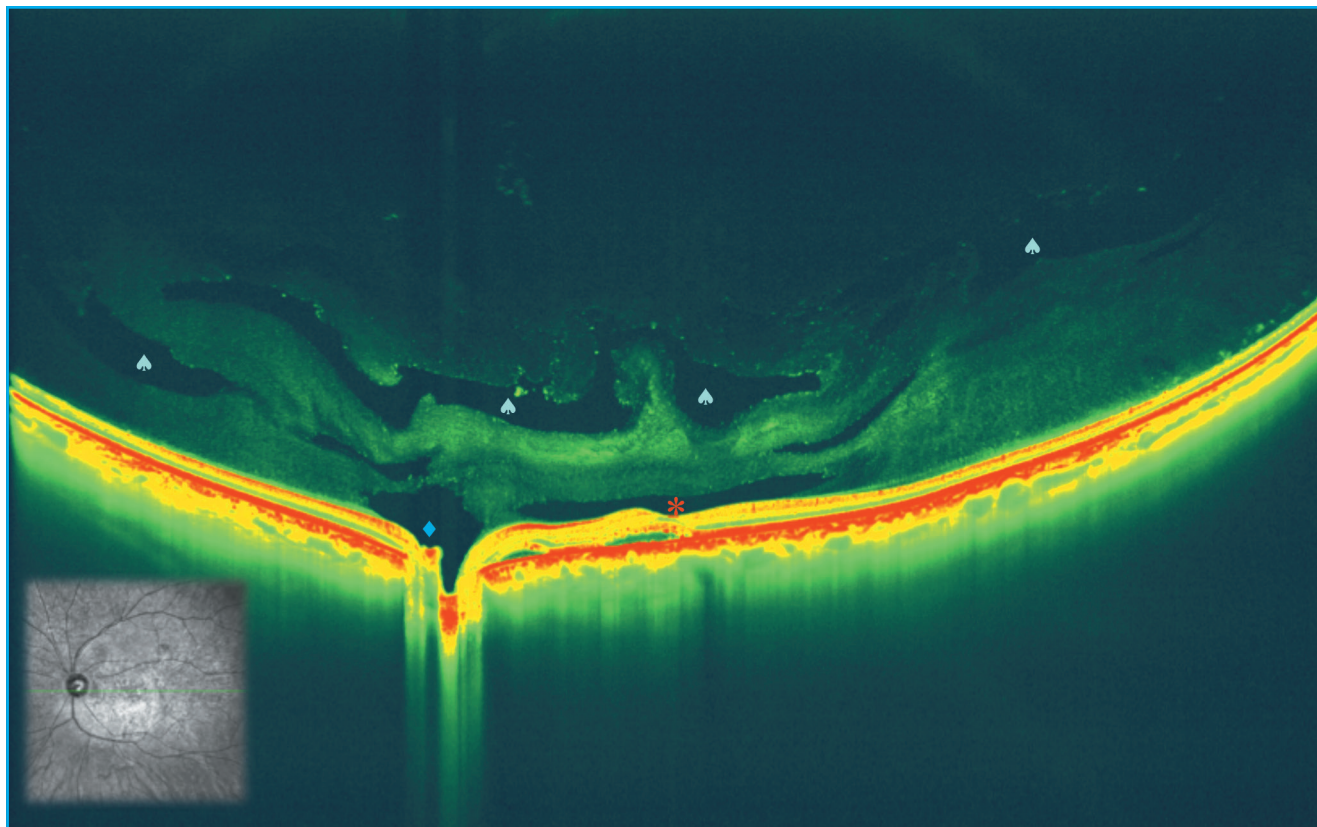


Fig. 4 : Imagerie avec grande profondeur du contenu vitréen objectivant la bourse prémaculaire, l'aire de Martégiani, ainsi que la coalescence des citernes, marqueur de la liquéfaction vitréenne.

sa globalité sans artefact lié à l'image miroir, notamment dans les staphylomes myopiques. Les lésions périphériques peuvent être analysées plus confortablement et cette imagerie nous renseigne sur l'architecture de celles-ci (**fig. 5**).

2. OCT en face ou C-scan

L'OCT en face *ultra-widefield* (26 × 21 mm) ouvre la perspective de la multimodalité de l'analyse choroïdienne avec une topographie d'épaisseur choroïdienne, une analyse du coefficient de l'index de vascularisation (CVI), une visualisation de la distribution des troncs choroïdiens et de leurs dilatations (**fig. 6**). À l'aide d'un composite, la topographie choroïdienne peut être analysée jusqu'aux vortiqueuses (**fig. 7**).

Cet OCT en face est tiré de la même acquisition que l'OCTA, permettant une

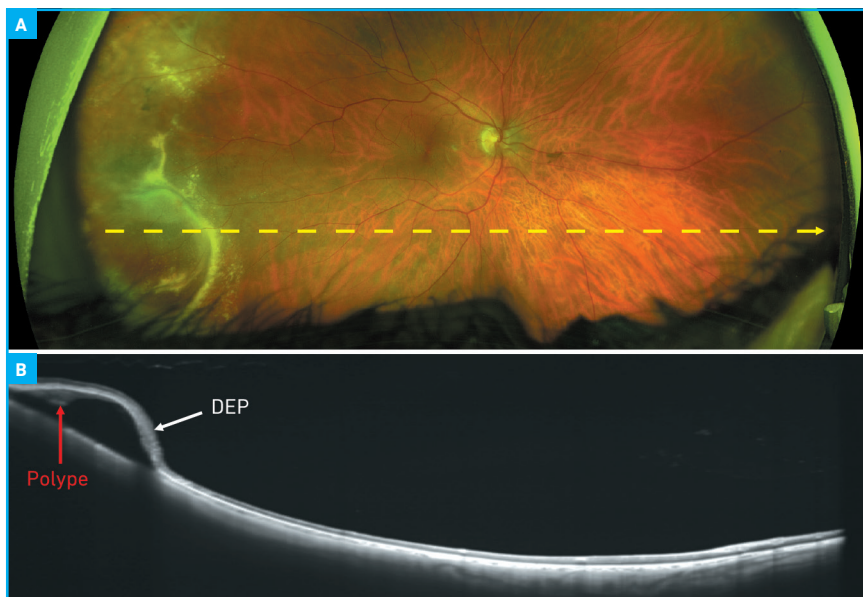


Fig. 5A : Rétinographie UWF (Optos PLC) mettant en évidence une lésion périphérique temporale d'aspect polylobé associé à quelques exsudats. **B :** L'OCT UWF, Dream OCT (Intalight) grâce à sa grande largeur d'acquisition, nous permet de confirmer l'existence d'un décollement de l'épithélium pigmentaire vascularisé dans le cadre d'une vasculopathie polypoidale, et d'exclure l'existence d'une lésion tumorale.

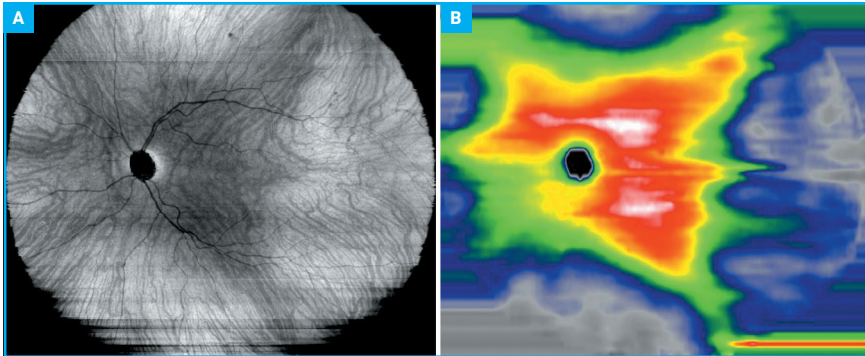


Fig. 6A: OCT en face de 26 x 21 mm offrant la possibilité d'apprécier la distribution et la topographie de la choroïde. **B:** Topographie de 26 x 21 mm de l'épaisseur choroïdienne.

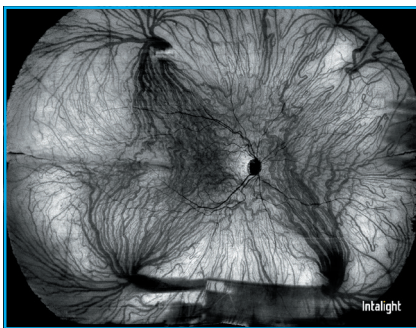


Fig. 7: Composite de cinq cubes de 26 x 21 mm permettant d'obtenir un champ de 200° pour l'analyse de la topographie choroïdienne s'étendant au-delà des veines vortiqueuses.

analyse multimodale dans les maladies du spectre de la pachychoïde ou des maladies inflammatoires.

La segmentation des différentes couches rétinienne est nettement améliorée par le *deep learning* qui permet un *mapping* d'épaisseur rétinienne UWF et une mesure des couches ganglionnaires, quelle que soit la surface du cube réalisé.

■ OCT angiographie

Rappelons les critères d'efficacité de cette technique afin qu'elle soit optimale pour la pratique quotidienne. Tout d'abord, l'acquisition doit être un bon compromis entre la résolution du cube et le temps d'acquisition. La qualité de la segmentation des couches rétinienne va pondérer la projection d'OCTA. Une

des limites de l'OCTA réside dans les difficultés à segmenter l'épithélium pigmentaire et la membrane de Bruch lors de modifications pathologiques, telles que les décollements de l'épithélium pigmentaire (DEP) vascularisés, limitant la visualisation de la composante néovasculaire. Un bon contraste entre le signal de décorrélation et le reste de l'image est nécessaire pour une bonne appréciation des détails de l'architecture néovasculaire. Un bon contraste entre le signal de décorrélation et le reste de l'image est nécessaire pour une bonne appréciation des détails de l'architecture néovasculaire. Enfin, une grande surface de cube va être utile pour explorer la perfusion périphérique et permettre un temps d'examen plus confortable pour le patient.

L'OCTA dispose de nombreuses fenêtres d'acquisition : 3 x 3 mm, 6 x 6 mm, 9 x 9 mm, 12 x 12 mm, 15 x 12 mm, 18 x 18 mm et, enfin, d'un scan *ultra-widefield* de 26 x 21 mm en une

seule acquisition représentant approximativement 120 degrés de champ. En réalisant un composite de cinq cubes de 26 x 21 mm, il est possible de couvrir un champ de 200 degrés permettant ainsi d'explorer la perfusion vasculaire périphérique (**fig. 8**). Cette acquisition *ultra-widefield* de 26 x 21 mm est rendue accessible grâce à une lentille additionnelle amovible. La grande profondeur d'acquisition de 12 mm intègre plus efficacement la courbure de la rétine périphérique, avec un temps d'acquisition moyen de seulement 30 secondes, permettant un véritable usage en clinique quotidienne. Une nouvelle projection nommée photocoagulation permet de superposer les cicatrations de laser visualisées en OCT en face sur l'OCTA UWF pour guider la thérapeutique (**fig. 9**). Le cube de 6 x 6 mm qui représente un des standards d'acquisition en OCTA, possède une plus grande résolution avec un temps d'acquisition plus rapide, ainsi l'OCTA peut être réalisé de manière systématique en routine.

Une des évolutions notables dans notre expérience est que l'augmentation de la résolution des cubes nous permet d'utiliser de manière standard des acquisitions plus larges de 9 x 9 mm, voire de 12 x 12 mm grâce à sa rapidité et à sa résolution. La précision du signal de décorrélation délivré sur ces grandes surfaces de cube est très nettement

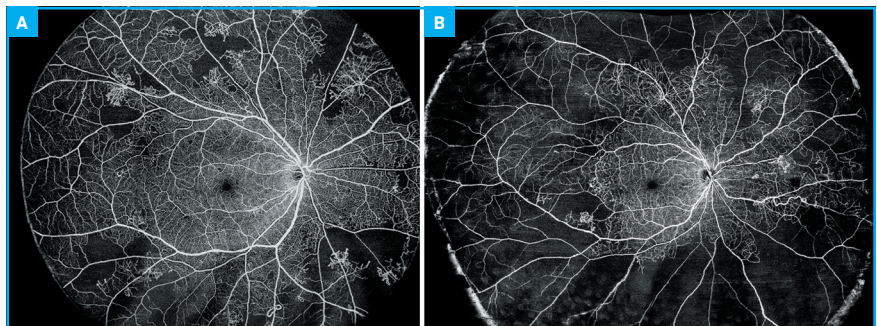


Fig. 8A: OCTA de 26 x 21 mm d'un patient présentant une rétinopathie diabétique proliférante avec territoire de non-perfusion en périphérie et mise en évidence de néovaisseaux pré-rétiniens alors que la perfusion macula reste dans les limites de la normale. **B:** Composite de cinq cubes de 26 x 21 mm offrant un champ de 200° dans un cas de rétinopathie diabétique proliférante avec vaste territoire de non-perfusion et néovaisseaux pré-rétiniens.

Revue générale

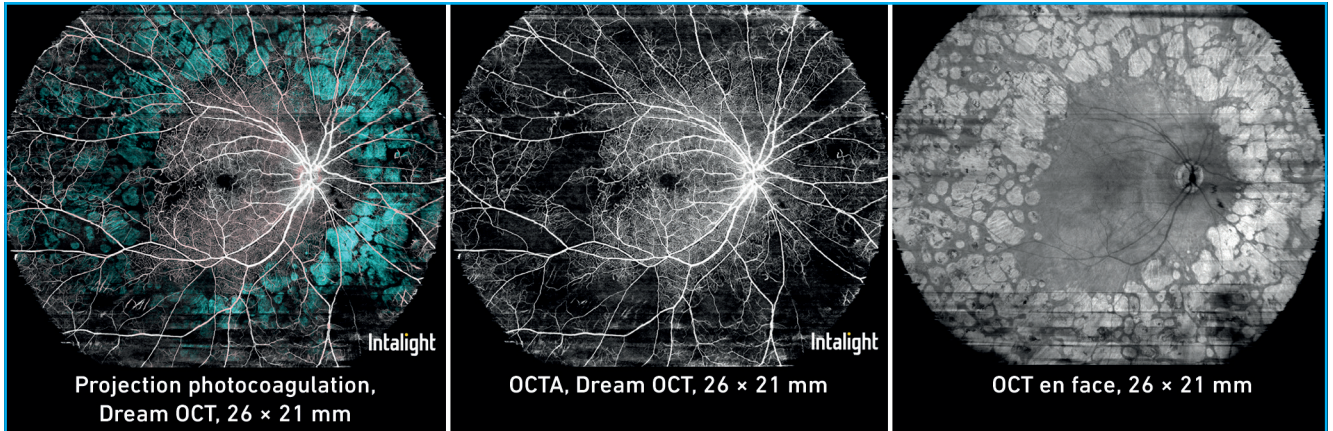


Fig. 9 : Projection photocoagulation permettant de combiner l'OCT en face qui permet de visualiser les cicatrices de photocoagulation que l'on superpose de manière colorée sur l'OCTA, et ses territoires de non-perfusion. Cette projection permet de guider la décision thérapeutique.

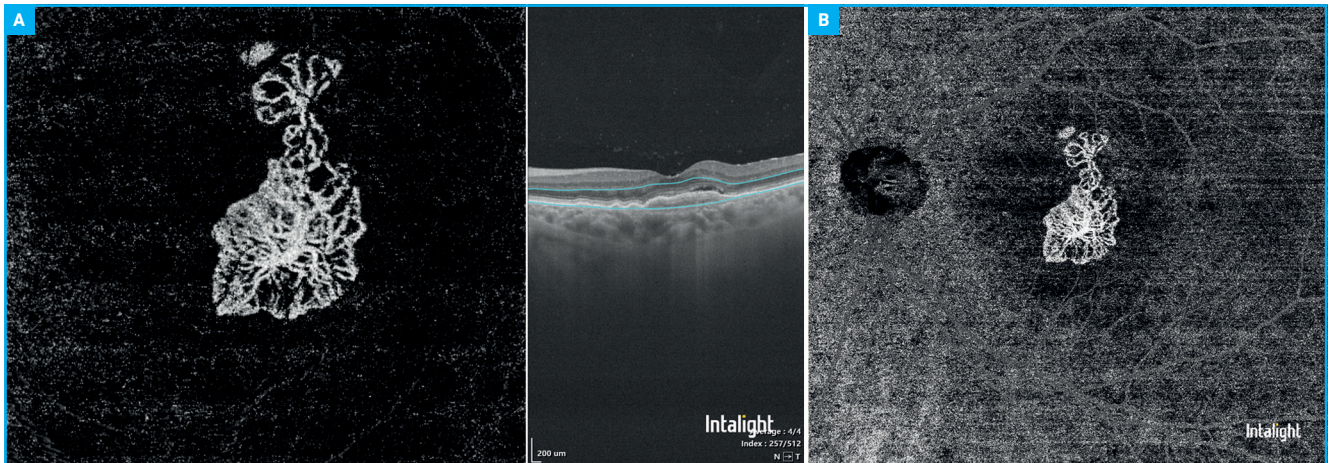


Fig. 10A : Cube de 6 × 6 mm de néovaisseaux de type 1 dans un contexte de pachychoïde mettant en évidence toute l'architecture de l'arbre néovasculaire. **B :** Cube de 12 × 12 mm de ce même néovaisseau soulignant l'augmentation de la résolution du cube avec une projection précise de l'arbre néovasculaire malgré l'augmentation de la surface d'acquisition.

meilleure (**fig. 10**). La segmentation a été améliorée par *deep learning* avec une segmentation plus efficace de la membrane de Bruch et de l'épithélium pigmentaire nous autorisant une meilleure visualisation des néovaisseaux au sein des décollements de l'épithélium pigmentaire (**fig. 11**).

OCT de segment antérieur

1. B-scan

La plateforme du Dream OCT d'Intalight dispose d'un module de segment antérieur grand champ permettant une

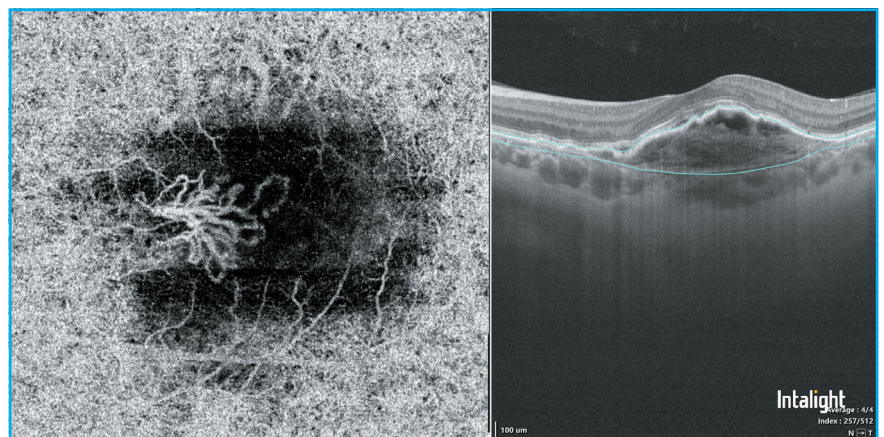


Fig. 11 : OCTA d'un DEP vascularisé dans un contexte de vasculopathie polypoidale. L'amélioration de la segmentation par *deep learning* permet d'épouser parfaitement l'épithélium pigmentaire et la membrane de Bruch, autorisant une meilleure visualisation de la lésion néovasculaire.

acquisition de 18 mm sur 16,2 mm de profondeur. Il est possible d'obtenir une image complète de l'ensemble du segment antérieur, allant de l'épithélium cornéen à la cristalloïde antérieure. Une biométrie automatisée du segment antérieur est réalisée avec une mesure de la profondeur de chambre antérieure, une mesure de la flèche cristallinienne, une mesure des distances d'angle à angle, et d'éperon scléral à éperon scléral. Une biométrie complète du cristallin incluant la mesure de son épaisseur et l'extrapolation de son diamètre peut

également être réalisée (fig. 12). Toutes les mesures de l'angle iridocornéen sont également disponibles. Sa longueur d'onde de 1050 nm permet une meilleure pénétration du signal au travers de la sclère et du limbe, offrant une visualisation de l'éperon scléral sur 360 degrés, ainsi que de la bande ciliaire (fig. 13).

2. OCT en face du segment antérieur

Une acquisition en cube de 14 × 14 mm permet de réaliser un OCT en face du segment antérieur, de la cornée et de l'iris.

La rapidité de la procédure d'acquisition limite de manière significative les artéfacts liés aux saccades. Il est possible de réaliser des mesures directement sur la projection en face avec, par exemple, une mesure du diamètre du volet cornéen lors d'un Lasik (fig. 14).

3. OCTA du segment antérieur

Une des limites de l'OCTA pour le segment antérieur était l'absence de reproductibilité liée aux artéfacts de mouvements induits par les micro-

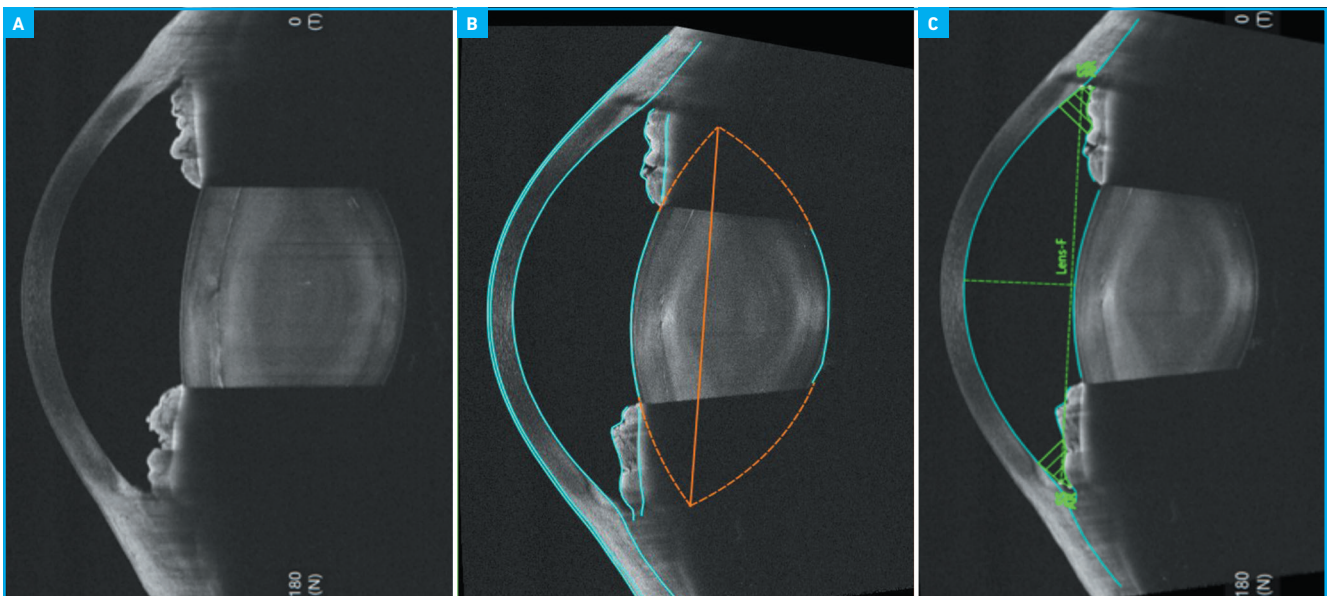


Fig. 12A : Imagerie de tout le segment antérieur en OCT grand champ, Dream OCT (Intalight). **B :** Biométrie du cristallin par extrapolation de sa courbure permettant d'évaluer son diamètre et son épaisseur. **C :** Biométrie du segment antérieur avec mesure de la profondeur de chambre antérieure, la flèche cristallinienne, la distance d'éperon scléral à éperon scléral, la distance d'angle à angle.

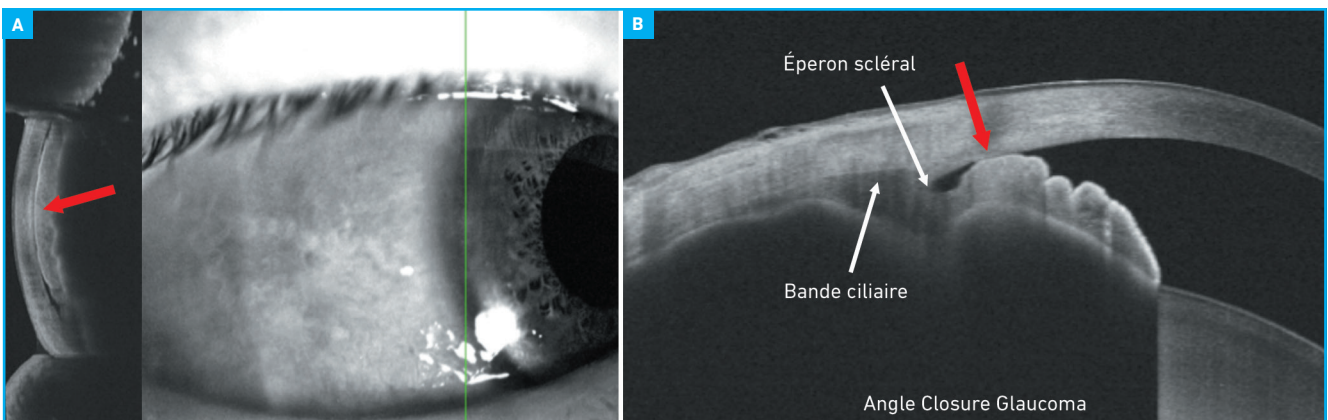


Fig. 13A : Coupe verticale en B-scan d'un angle iridocornéen se rapportant au signe de Van Herick objectivant un contact iridotrabéculaire. **B :** Coupe de méridien en B-scan de la même région mettant en évidence un angle fermé en mydriase physiologique avec bonne visualisation de l'éperon scléral et de la bande ciliaire.

Revue générale

POINTS FORTS

- L'OCT connaît une évolution clé avec l'augmentation de la largeur et de la profondeur d'acquisition.
- La rapidité, l'augmentation de la résolution et l'amélioration de la segmentation permettent un usage plus simplifié de l'OCTA en clinique.
- L'analyse de la perfusion périphérique en OCTA est rendue accessible avec des champs d'acquisition plus étendus.
- Une véritable multimodalité par OCT est désormais possible avec la combinaison de B-scan UWF, l'OCT en face UWF et l'OCTA UWF.
- L'avenir de l'OCT s'inscrit dans des appareillages combo permettant de disposer d'un véritable OCT de segment antérieur dans une même machine.

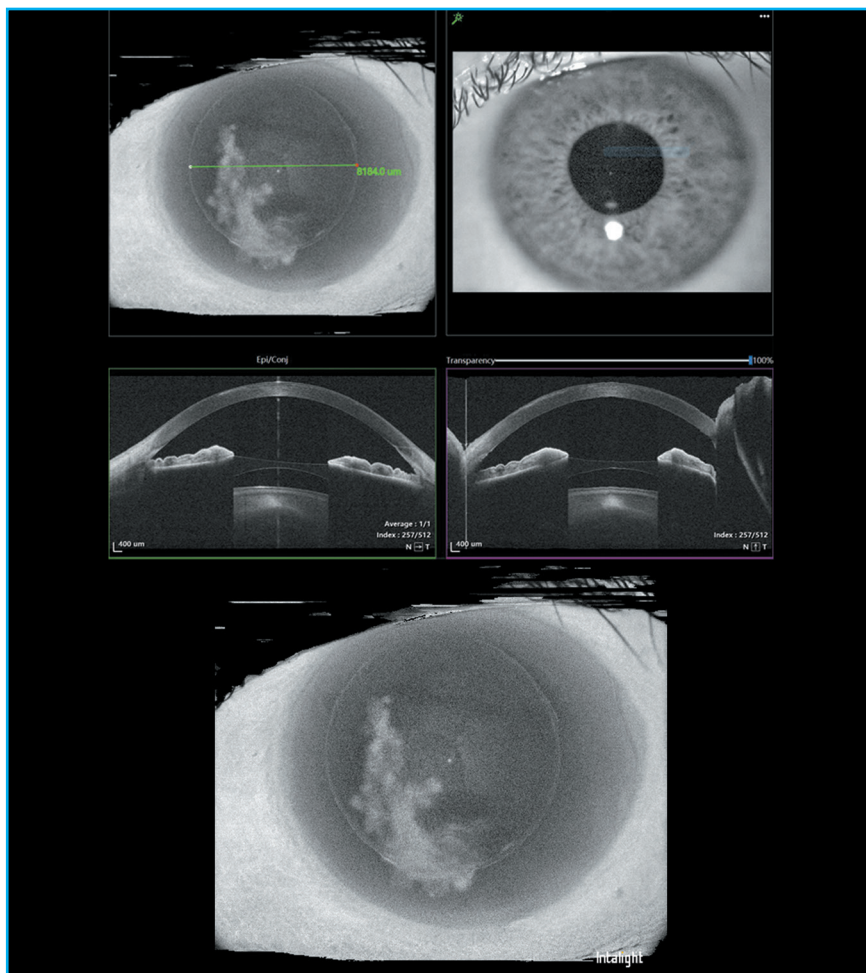


Fig. 14: OCT en face de 14 × 14 mm de la cornée d'une découpe cornéenne par Lasik avec charnière supérieure, associée à une cicatrice stromale séquellaire de kératite herpétique. Notez la possibilité de réaliser des mesures du diamètre du volet directement sur l'OCT en face.

saccades et à l'incapacité de réaliser un *tracking* sur une structure stable du segment antérieur. Comme évoqué précédemment pour l'OCT en face, la grande vitesse d'acquisition limite les artéfacts de mouvement avec des images plus fiables et plus reproductibles, ce qui rend possibles des comparaisons. L'OCTA du segment antérieur nous permet d'analyser la vascularisation de l'iris, de la conjonctive et de la sclère, ainsi que toutes les lésions du segment antérieur. La vascularisation de l'iris va dépendre également de la pigmentation qui peut bloquer une partie du signal, mais il est certain que cette nouvelle modalité va enrichir la sémiologie de la vascularisation irienne (**fig. 15**).

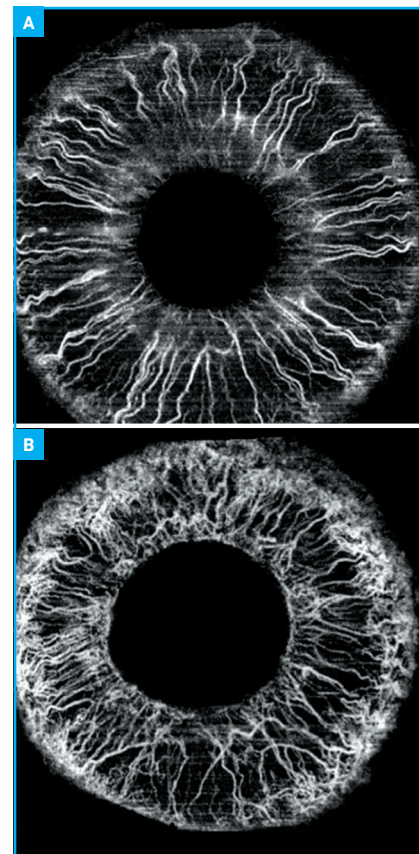


Fig. 15A: OCTA de l'iris de 12 × 12 mm avec visualisation de la vascularisation irienne chez un sujet sain. **B:** OCTA de l'iris de 12 × 12 mm dans un contexte de glaucome néovasculaire avec augmentation de la densité néovasculaire plus prononcée au niveau de la base de la racine de l'iris.

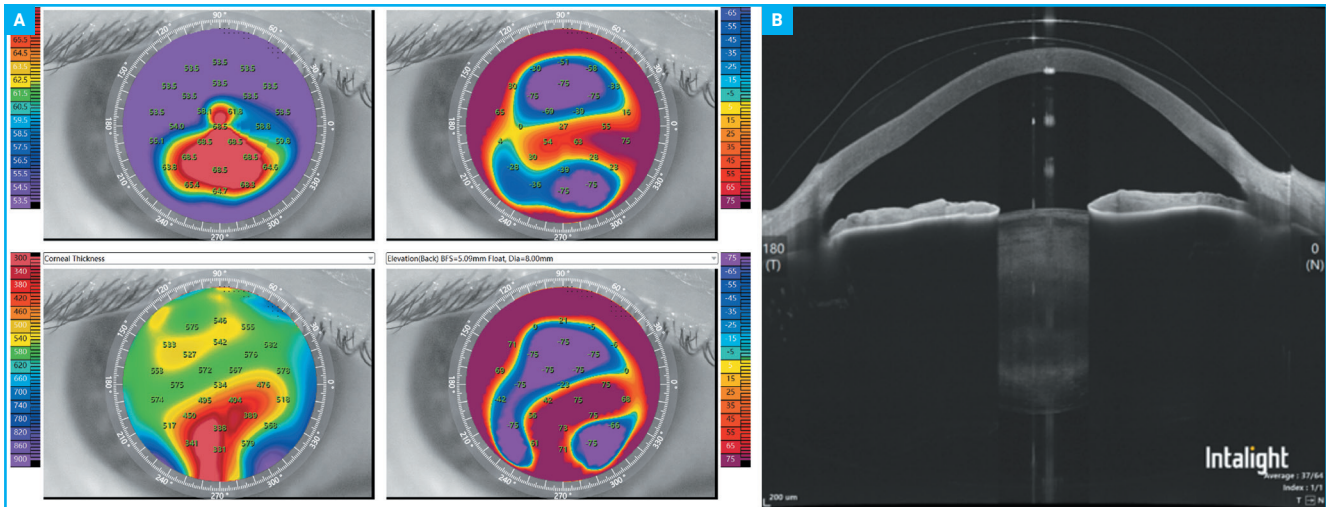


Fig. 16A : Topographie d'élévation générée par le Dream OCT (Intalight) d'un patient porteur d'un kératocône. **B :** B-scan du segment antérieur du même patient porteur d'un kératocône avec contrôle de la clairance de sa lentille sclérale.

4. Topographie et pachymétrie cornéenne

Enfin, le Dream OCT dispose d'un module de topographie cornéenne basé sur l'OCT, qui va générer une topographie d'élévation avec cartographie tangentielle, associée à une comparaison simultanée avec la pachymétrie cornéenne et le *mapping* épithélial sur une surface de 10 mm (**fig. 16**).

Conclusion

La technologie du Dream OCT marque un bond en avant de l'OCT en termes d'augmentation de largeur et de profondeur d'acquisition, amplifiant les applications cliniques de l'OCT. L'OCTA a énormément évolué en termes de confort d'acquisition, de qualité de segmentation et de largeur d'acquisition. L'avenir de l'OCT semble résider dans des plate-

formes combo associant l'OCT du pôle postérieur à un OCT de segment antérieur complet, combinant également la topographie cornéenne.

Les auteurs ont déclaré être orateurs pour la société Intalight.